

专科护理

# 肠系膜静脉血栓形成的护理要点

□化召辉 秦晶

肠系膜静脉血栓形成是一种临床较少见的肠系膜血管阻塞性疾病,通常累及肠系膜上静脉,很少累及肠系膜下静脉。本病属于急腹症之一,是一种临床少见病。由于起病隐匿,早期无特异症状和体征,常规检查不易明确诊断,故其早期误诊率较高。若失去最佳治疗时机,容易发展成肠坏死及弥漫性腹膜炎,病死率高。

该病起病较缓慢,常有门静脉血流淤滞、高凝或血管损伤的诱因,临床表现为腹部不适、便秘或腹泻。数日或数周后,随着血栓蔓延扩大,静脉血液回流受阻,影响肠道功能时,可突发剧烈腹痛、持续性呕吐、腹泻和血水样便比动脉栓塞更为多见。体检时,可见腹胀,腹部压痛、反跳痛,肠鸣音减弱或消失,腹腔穿刺可抽到血性液体,常有发热和白细胞计数、血细胞比容增高的情况。

一旦诊断明确,应立即开始抗凝治疗,同时给予胃肠减压、补充血容量、应用广谱抗生素、肠外营养支持,密切观察症状及腹部体征变化。

外科手术治疗:如果怀疑有肠坏死或出现腹膜炎、严重的消化道出血、小肠穿孔及肠狭窄时,应立即剖腹探查,将坏死肠管连同含有静脉血栓的全部系膜切除,以免血栓继续蔓延,累及其他肠管。血管腔内治疗:包括经皮肝穿溶栓导管置入、经肠系膜上动脉置管溶栓。通过这些技术可以实现快速的血栓清除或溶解。

## 临床资料

一名51岁的女性患者5天前出现腹痛、腹胀,到医院进行腹部增强CT(计算机层析成像)检查,结果显示:门静脉主干及右支近端、肠系膜上静脉及部分分支管腔内栓子形成;肝硬化、脾大、门脉高压。为进一步治疗,我院急诊以“肠系膜上静脉血栓形成”为诊断将患者收治入院。经询问,患者既往有丙肝病史。随后,对患者进行TIPS(经颈静脉肝内门腔静脉分流术)+肠系膜上静脉造影并血栓抽吸+置管溶栓+脾门静脉造影术。

## 护理感悟

# 我是一名新手护士

□李孟娟

最近几天,我在微信朋友圈看到学妹们发的毕业照,恍然发现自己已经告别学生身份一年了。

初入科室时,我总是习惯性地把自己放在实习轮转的位置上。我清晰地记得去年7月,护理部老师把我带到现在的科室,向科室护士长介绍我的场景。护士长热情友善,带我熟悉了科室的环境,帮我找工作衣、提醒我做好今后的职业规划等。当时,我还处于懵懂阶段,还没有完全意识到自己的职业生涯已经开始了。

当时,作为一名新手护士,

我总是无法转变“护生”和“护士”的身份;做了很多遍的临床工作总是做不好,经常被同事提醒,也总是在一遍又一遍的自责中否定自己。面对领导和同事的高期待和高要求,我不由得陷入了迷茫……

“我的血管不好扎,要不你找个年长的、经验丰富的护士来给我扎针吧。”在日常的护理工作中,我常常听到这句话。年轻护士仿佛意味着工作能力不强。遇到这种情况时,我常常感到自卑和内疚,甚至否定自己。同事见状也时常安慰我。慢慢地,在同事的帮

助下,我有了清晰的工作思路:新手护士首先应该克服自己的紧张和恐惧心理,及时调整心态,加深对自身的了解,接受自己已经经验不足、能力不足,明白自己需要提升的地方,比如在人际交往能力、沟通能力、综合管理能力方面;其次是在工作中要不断反思和总结,不断完善自己,努力提高自己的理论和实践水平。因为在护理工作中,不同层级的护理岗位有不同的岗位职责和工作任务,想要获得更好的职业发展,就要不断严格要求自己,提升自己的业务能力和服务能力。

没有深入接触过护理工作的人,渐渐发现做好护理工作是一门大学问,其中有很多可以深耕的地方。不同于实习期间的按部就班,在真正的护理工作中,需要具备独立思考的能力。我发现,科室里的老师们都很厉害,他们能做好每一件临床小事,能很快地对每一个患者的情况做到了如指掌;面对抢救,有条不紊;面对依从性差的患者,耐心细致;能快速地察觉患者的病情变化,并进行预见性护理。科室里人才辈出,有“明星护士长”“科普达人”“演讲达人”“营养宣教达

人”“品管圈达人”。我常常羡慕他们,羡慕他们不仅能兼顾家庭和护理工作,还能在其他方面做得很出色,而且不管工作了多久,仍然能做到不忘初心、牢记使命。这是值得我去学习、去反思的地方。

路漫漫其修远兮,吾将上下而求索。护理之路,如履薄冰。希望自己在如此优秀的工作环境中,在临床各位老师的教导下能够时刻督促自己不断进步、不断完善,为广大患者奉献自己的青春与热情!

(作者供职于河南省肿瘤医院胸外一病区)

避免外伤,警惕出血倾向。教会患者观察牙龈、皮肤、黏膜及粪便有没有出血情况,如有异常,及时就诊。

4.定期随访:叮嘱患者出院1个月~3个月门诊复诊。

4.用药期间,需要遵医嘱定期复查凝血功能和血小板计数。

5.在注射过程中和注射前后,均可对患者及其家属进行相关知识宣教,指导注意事项。

(作者供职于郑州大学第一附属医院)

## 护理措施

### 术前观察及护理要点

#### 1.心理护理

该病发病隐匿,患者心情会比较紧张,严重者常出现烦躁、恐惧,甚至濒死感。因此,应多关心患者,了解其心理变化,有针对性地进行心理疏导。在进行每项护理技术操作前,护理人员应向患者适当解释操作的原因及其意义,并与患者建立良好的护患关系,认真倾听患者的诉说,同时向患者讲解术前准备、术后可能的并发症及预防措施,以增加患者的信心和安全感,使其以最佳的心理状态接受手术。

#### 2.病情观察

严密观察生命体征。持续心电监护应用,观察患者的心率、呼吸及血压变化。若患者合并消化道出血,护

理人员还应注意观察患者有没有意识改变,警惕肝性脑病的发生。观察患者的体温及尿量变化,若体温上升、血压降低、尿量减少,应警惕有无肠坏死或感染性休克。

腹痛的护理。腹痛是肠系膜静脉血栓形成致肠坏死最重要的症状,初期有数日腹部隐痛、腹部胀痛及恶心、呕吐等症状。随着病情进一步发展,患者腹痛剧烈难忍,这时护理人员应遵医嘱为患者应用镇痛药物,并注意观察患者腹痛的变化及应用镇痛药物的效果,同时观察患者有没有伴随全身情况的变化,如皮肤色泽及体温变化、有没有出汗等。

腹部体征的观察。肠系膜静脉血栓形成早期特征不

明显,应每天测量腹围,注意腹围变化,观察有没有肛门排气、排便,给予粪便留检。进行腹部触诊,观察有没有出现腹膜刺激征。若腹膜刺激征加重、肠鸣音消失、叩诊有移动性浊音等,则提示出现肠坏死。症状与体征不相符是其误诊率较高的主要原因。因此,询问并观察入院患者的腹痛特点,可为明确诊断提供依据。

胃肠减压的护理。肠系膜静脉血栓形成患者因肠道血液循环障碍,可出现肠蠕动减慢甚至肠坏死,引起腹胀、腹痛。有效的胃肠减压可吸引出胃肠道内的气体和液体,减少对肠腔内的细菌和毒素的吸收,改善肠壁血运。在胃肠减压期间,护理人员应密切观察引流液的

### 术后观察及护理要点

#### 1.严密监测生命体征:术后

严密监测患者的意识、血压、脉搏、呼吸的变化,对于有心脏病史的患者,更应严密监测心率、血压的变化,发现异常及时通知主管医生;准确计算24小时液体出入量,并做好记录。

#### 2.体位及穿刺处的护理:

术后协助患者取平卧位休息,术侧肢体制动6小时~8小时,观察穿刺处有没有渗血、血肿等情况。对于留置溶栓导管者,应防止患者术

侧肢体剧烈活动,保持溶栓导管通畅,勿打折、脱出,并妥善固定。

3.腹痛及腹部体征的观察:肠系膜静脉血栓形成患者常因术后血栓继续发展或抗凝治疗效果不理想,容易再次出现肠缺血性坏死。护理人员应严密观察患者有没有排气、排便,腹痛、腹胀有没有缓解等,每日监测腹围。若患者疼痛加重,镇痛药物效果较差,同时伴腹胀加重、肠鸣音转弱,应及时告知医生,必要时需要再

次进行手术治疗。

4.胃肠减压的护理:胃肠减压可以缓解及预防术后腹胀,并可观察患者有没有应激性溃疡和肠道再出血情况。应注意妥善固定胃管,持续负压吸引,保持通畅。注意观察胃肠减压期间引流液的颜色、性状及量,并准确记录。待患者恢复肠道功能时,可拔掉胃管。

5.药物护理:患者术后应用抗凝药物,护理人员应准确、定时、定量给药,在患者用药期间观察伤口有没有渗

### 并发症的观察与护理

1.短肠综合征:短肠综合征是由于不同原因造成小肠吸收面积减少而引起的一个临床症候群,多由广泛小肠切除、小肠短路手术

造成保留肠管过少,导致营养物质吸收障碍、腹泻和营养不良,严重时危及生命。患者最早表现为腹泻。术后早期,对短肠综合征患者应以纠正脱水、低血

容量、电解质紊乱、酸碱平衡失调为主。待病情平稳后,应尽早开始全肠外营养治疗。

2.出血:抗凝及溶栓最大的风险就是出血。在患

## 出院指导

- 1.生活指导:指导患者适当活动,养成规律的生活习惯,自我观察腹部情况,若有腹痛、呕吐、发热等状况时,及时到医院就诊。
- 2.饮食指导:少食多餐,忌

食生冷食物,清淡饮食,保持大小便通畅,预防消化道出血。

3.药物指导:出院后继续服用抗凝药物3个月~6个月,高凝状态患者可能需要终身抗凝,尤其是有不明原因血栓

史的患者,需要终身服药。服药期间,患者应定期监测凝血功能,及时遵医嘱调整抗凝药物剂量,一般使INR(国际标准化比值)维持在2.0~3.0,同时在服用抗凝药物时应注意

## 临床护理问题解析

为该患者注射低分子肝素时,应注意哪些事项?

1.选择合适的注射部位。一般选择距脐中心5厘米外的腹壁上下5厘米、左右10厘米的皮肤范围。以穿刺点为中心环形消毒注射部位皮肤2遍,直径≥5厘米。

2.注射前无须排出预充式注射器内的气泡,但应将气泡驱向注射器尾端,利用针管内的气泡将全部药液注入患者体内。注射时,针头应垂直刺入皮肤。在整个注射过程中,左手拇指和食指将皮肤捏起,直至药液注射完毕,注射时间10秒,注射完

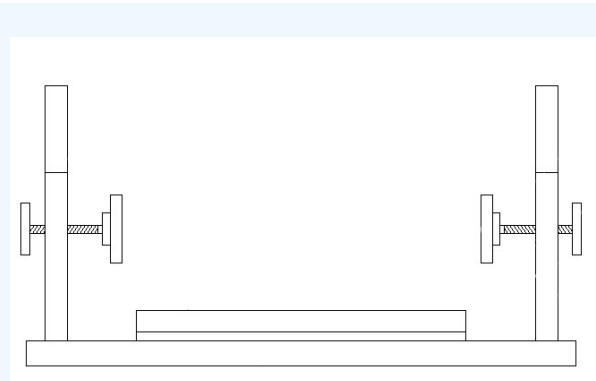
后应停留10秒,无须用棉签按压。

3.用药期间,应严密观察患者有没有全身性出血征象,如鼻黏膜、牙龈出血,穿刺点和伤口渗血等。一旦发生出血,应报告医生紧急处理,包括立即停用抗凝药物、急查凝血功能,对症处理等。

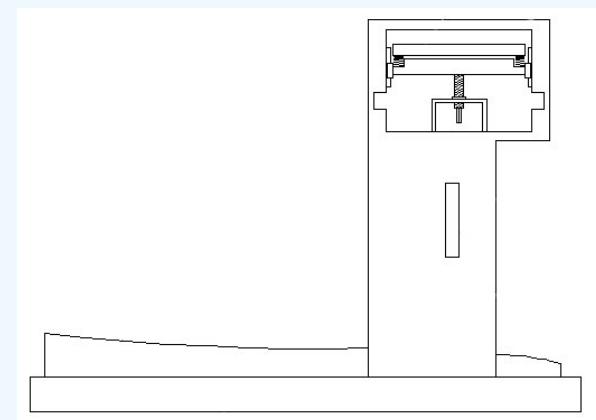
4.用药期间,需要遵医嘱定期复查凝血功能和血小板计数。

5.在注射过程中和注射前后,均可对患者及其家属进行相关知识宣教,指导注意事项。

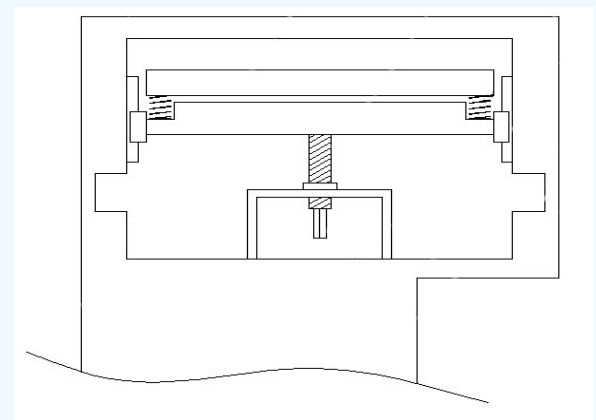
## 小发明



该眼科手术用口鼻支撑架的结构示意图



该眼科手术用口鼻支撑架的侧视图结构示意图



该眼科手术用口鼻支撑架的方孔侧视图结构示意图

### 技术背景

眼科是研究发生在视觉系统,包括眼球及其相关组织的有关疾病的学科。眼科一般研究玻璃体、视网膜疾病,视神经病变,白内障等多种眼科疾病。大部分眼科手术是在局部麻醉下进行的。在眼科手术过程中,患者需要铺盖无菌手术巾,遮盖无菌手术巾时只暴露术眼。在重力的作用下,无菌手术巾会紧贴患者的口鼻上方,容易导致患者呼吸不畅。为解决这一问题,特设计了一种新型眼科手术用口鼻支撑架。

### 创新亮点

这种新型眼科手术用口鼻支撑架设有底板。底板上安有乳胶垫,底板前方左右两侧均设有侧板,侧板的侧面设有颊颊夹持装置和方孔,方孔上方前后两侧的侧壁均通过螺栓连接滑轨。滑轨上滑动连接滑块。前后两侧的滑块之间安有下夹板,下夹板上侧放有上夹板。上夹板和下夹板之间的前后两端均安有拉力弹簧。下夹板下侧中部转动连接第一螺杆菌。方孔底部设有支架。第一螺杆菌与支架连接。

方孔下方前后两侧均设有避让槽。第一螺杆菌下端设有方杆。颊颊夹持装置包括第二螺杆菌、连接块和弹性板。侧板下侧连接第二螺杆菌。左右两侧的第二螺杆菌相互靠近的一端均转动连接有连接块,连接块上安有弹性板。第二螺杆菌远离连接块的一端设有把手。

### 有益效果

1.这种新型眼科手术用口鼻支撑架通过上夹板和下夹板的相互配合,在拉力弹簧的作用力下,可对无菌手术巾进行夹持固定;通过转动第一螺杆菌,从而调节上夹板和下夹板的高度,避免无菌手术巾紧贴患者的口鼻上方,给患者造成不适。

2.这种新型眼科手术用口鼻支撑架设有颊颊夹持装置,通过颊颊夹持装置可以对患者头部进行固定,便于医护人员进行手术操作。

3.这种新型眼科手术用口鼻支撑架的底板上安有乳胶垫。在实际操作过程中,患者的头部可以枕在乳胶垫上,提高了患者的舒适度。

(作者供职于许昌市中心医院)

□徐文娟 文/图

# 一种新型眼科手术用口鼻支撑架

## 征稿

你可以谈一谈护理工作的心得体会,在护理方面取得的新进展,对某种疾病的护理思路以及对护理学发展、管理、改革和教育的建议……

《护理管理》《专科护理》

《小发明》(请将你的小发明拍成图片,并附上文字说明)、《护士手记》《护理感悟》等栏目真诚期待你的参与!

投稿邮箱: 568689252@qq.com